

NOVOROĐENČE SA SIMPTOMATSKIM OBOLJENJEM SRCA

Jasminka IBRAHIMOVIĆ

Klinika za dječije bolesti
Univerzitetsko-kliničkog
centra Tuzla, Tuzla, Bosna i
Hercegovina

Adresa za dopisivanje:
Dr. Jasminka Ibrahimović
Klinika za dječije bolesti
Univerzitetski klinički centar
Tuzla, Trnovac bb
75000 Tuzla, Bosna i Hercegovina
e-mail: jasminka.ibrahimovic@bih.
net.ba

Primljeno: 29. 4. 2008.
Prihvaćeno: 31. 7. 2008.

Pedijatrija danas 2008;4(2):144-154

Rano prepoznavanje bolesti srca novorođenčeta i pružanje odgovarajućih terapijskih mjera, znatno doprinosi smanjenju morbiditeta i mortaliteta u ovoj životnoj dobi i uopšte. Dijagnostika srčanih bolesti kod novorođenčeta se zasniva na neinvazivnim postupcima (elektrokardiografiji i ehokardiografiji), dok je samo u manjem broju slučajeva potrebna i invazivna dijagnostika. Najčešće bolesti srca novorođenčeta su urođene anomalije, ali se u ovom uzrastu srećemo i sa poremećajima ritma i stečenim bolestima srca. Neke bolesti srca novorođenčeta se manifestuju u prvim satima nakon rođenja, a neke tek nakon više nedjelja. Kritične urođene anomalije srca predstavljaju poseban entitet, jer ih je potrebno kardiohirurški liječiti već u prvim danima života, uz prethodnu stabilizaciju opšteg stanja novorođenčeta.

Ključne riječi: Bolesti srca ▪ Novorođenče ▪ Dijagnostika ▪ Liječenje

Uvod

Zahvaljujući sve bržem razvoju medicinske dijagnostike, a time i dječije kardiologije, otkrivanje bolesti srca u djece pomjereno je u rani neonatalni period, a u razvijenom svijetu i u fetalno doba. Rano prepoznavanje bolesti i pružanje odgovarajuće sveobuhvatne potpore znatno pridonosi smanjenju morbiditeta i mortaliteta u ovoj životnoj dobi i uopšte (1). Srčani problemi kod novorođenčeta mogu biti primarni ili sekundarni, strukturalni ili funkcionalni, kongenitalni ili stečeni (2). Već i sama sumnja na postojanje bolesti srca zahtijeva detaljnu dijagnostiku, koja se najčešće zasniva na fizikalnom pregledu, neinvazivnoj ehokar-

diografiji i elektrokardiografiji, a samo u manjeg broja slučajeva potrebna je i invazivna dijagnostika. Ne smije se zaboraviti da bolest srca može biti udružena i sa bolestima pluća, centralnog nervnog sistema, metaboličkim poremećajima i sepsom, koji se, opet, isključuju uobičajenim dijagnostičkim postupcima. Najčešće bolesti srca novorođenčeta su urođene anomalije (UAS), koje predstavljaju i najčešće razvojne anomalije, sa prevalencijom 8-10 na 1000 živorođenih (3). Osim njih, u neonatalnom periodu srećemo se sa benignim poremećajima srčanog ritma, ali i sa onim koji zahtijevaju neodložno zaustavljanje. Pojava simptoma, naročito cijanoze i znakova kongestivnog srčanog popuštanja, već u prvim satima nakon rođenja, povod je za neodložnu kardiološku dijagnostiku. Ukoliko se radi o kritičnim, duktus ovisnim anomalijama, potrebno je dati prostaglandine i hitno uputiti novorođenče u kardiološki centar gdje će se izvršiti kardiološka korekcija. Nekada se simptomi bolesti manifestuju nakon nekoliko dana ili sedmica, kada je novorođenče već otpušteno kući, pa se sa njima prvi susreću ljekari u primarnoj zdravstvenoj zaštiti. Cilj rada je pregled najčešćih kardioloških problema u neonatalnoj dobi, te način njihovog rješavanja, s ciljem unapređenja zdravstvenog stanja neonatusa.

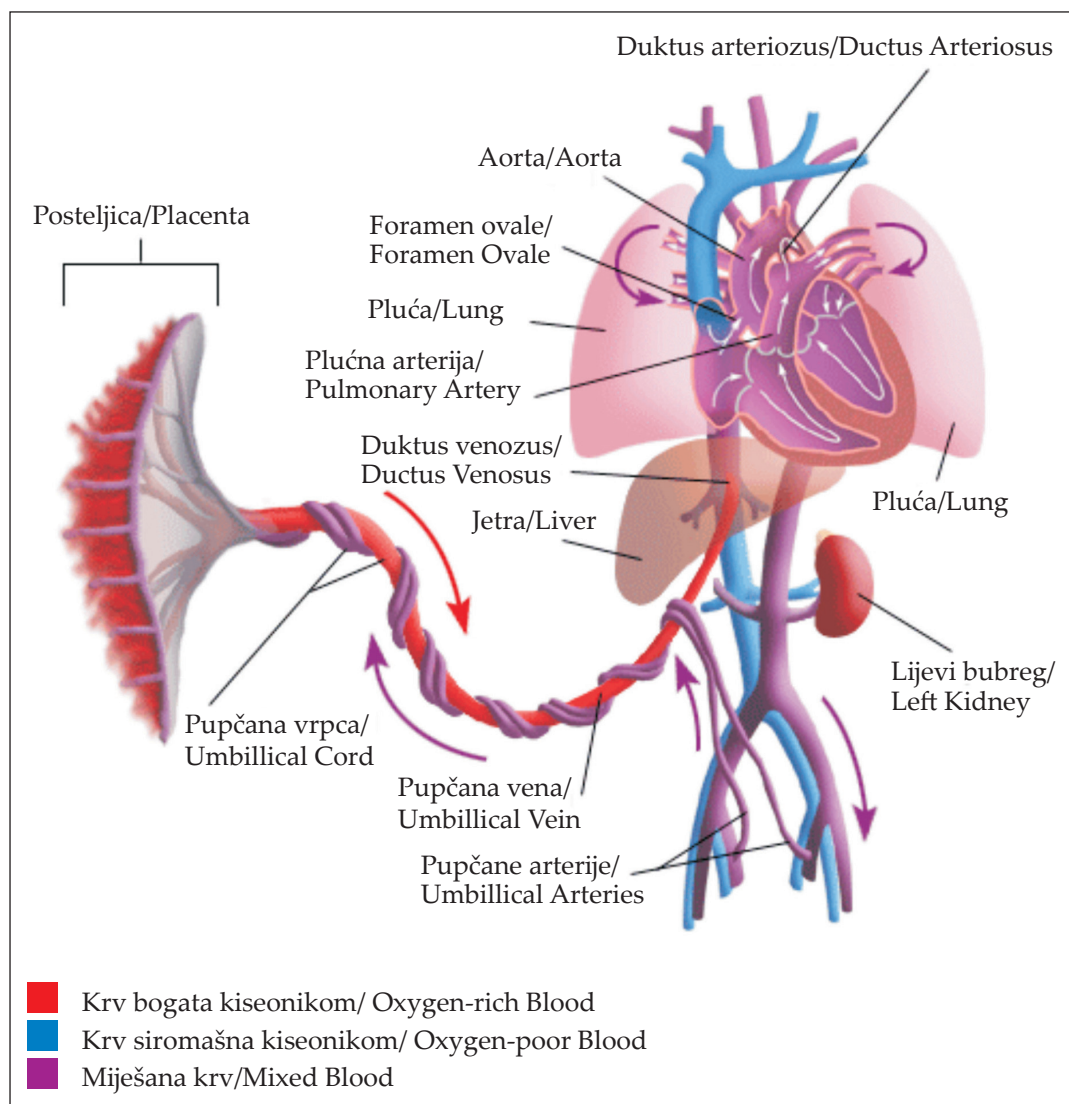
Fetalna cirkulacija

Za prepoznavanje i tretiranje kardioloških problema u novorođenčeta neophodno je poznavati osnovne principe fetalne (Slika 1) i perinatalne cirkulacije. U fetalnom životu cirkulacija je paralelna. To omogućava da djeca sa najtežim srčanim malformacijama mogu preživjeti. Centralni organ razmjene gasova i hranjivih materija kod fetusa je placenta. Iz nje dolazi oksigenirana krv, koja putem donje šuplje vene i duktus venozusa odlazi u desnu pretkomoru, odakle se najvećim dijelom usmjerava prema foramenu ovale, a

potom odlazi u lijevu pretkomoru, lijevu komoru, te uzlaznu aortu, snabdijevajući krvlju koronarne i cerebralne krvne sudove. Neoksigenirana krv iz gornje šuplje vene ulazi u desnu pretkomoru, desnu komoru i plućnu arteriju. Pošto su pluća u fetalnom periodu kolabirana, te zbog visoke plućne vaskularne rezistencije, krv najvećim dijelom ide preko široko otvorenog duktus arteriozusa Botalli u silaznu aortu (4). Kroz istmus aorte u fetalnom periodu protiče samo 10% krvi. Za fetalnu cirkulaciju je karakteristično i to da duktus arteriozus ima isti promjer kao aorta, pritisci u komorama su jednaki, te da kroz desnu komoru protiče dva puta više krvi nego kroz lijevu (66%).

Promjene u cirkulaciji nakon rođenja

U ranom neonatalnom periodu dešavaju se velike promjene u cirkulaciji. Odmah po presijecanju pupčanika prekida se fetoplacentarna cirkulacija, a počinje neonatalna. Sa prvim udahom, šire se alveole i otvara plućna vaskularna mreža, što dovodi do pada plućne vaskularne rezistencije. Pad plućne vaskularne rezistencije rezultat je i stanjenja medijalnog mišićnog sloja plućnih arteriola. Uspostavljanjem krvotoka kroz pluća, povećava se venski utok u lijevi atrij, te dolazi do porasta pritiska u lijevom atriju i zatvaranja foramena ovale. Sistemska vaskularna rezistencija se povećava, rastu pritisci u lijevoj strani cirkulatornog sistema i nadjačavaju pritiske u desnoj, pa dolazi do zatvaranja desno-lijevog šanta duktus arteriozusa. Povećana arterijska saturacija kiseonikom, kao i konstrikcija medijalnog mišićnog sloja, takođe doprinosi zatvaranju duktus arteriozusa. U 93% terminske novorođenčadi duktus arteriozus se zatvori u prvih 60 sati nakon rođenja (2). Dakle, prvih nekoliko sati nakon rođenja, funkcionalnim zatvaranjem tri vaskularna puta (foramena ovale, duktus venozusa i duktus arteriozusa) završava se



Slika 1 Shematski prikaz fetalne cirkulacije

(U: <http://images.google.ba/images?hl=bs&q=fetal+circulation&btnG=Pretraga+Slika&gbv=2>)

Figure 1 Scheme of fetal circulation

(In: <http://images.google.ba/images?hl=bs&q=fetal+circulation&btnG=Pretraga+Slika&gbv=2>)

evolucija cirkulacije, i definitivno se stvaraju veliki i mali krvotok. Međutim, organsko zatvaranje ovih komunikacija traje nekoliko sedmica, pa čak i mjeseci. Naravno, adaptacija kardiovaskularnog sistema, u mnogim svojim parametrima traje kroz cijeli period rasta i razvoja djeteta.

Simptomi i znaci koji ukazuju na srčanu bolest novorođenčeta

Najčešći znaci i simptomi koji ukazuju na bolest srca u novorođenčeta su:

- a) cijanoza koja se ne popravlja nakon davanja kiseonika, b) šum na srcu, c) znaci

kongestivnog srčanog popuštanja, d) aritmije i poremećaji provođenja, e) smanjeni ili odsutni periferni pulsevi, f) uvećana ili izmijenjena srčana sjena na Rtg snimku.

Cijanoza predstavlja modrikastu boju kože i sluznica zbog povišene koncentracije redukovanog hemoglobina u krvnim žilama. Pojavljuje se kada koncentracija redukovanog hemoglobina pređe 30-50 g/l krvi (3-5%). U novorođenčadi je koža tanka, pa je cijanoza lako vidljiva, naročito u jako prokrvljenim dijelovima tijela kao što je peta. Povišena koncentracija redukovanog hemoglobina može biti posljedica smanjene oksigenacije krvi u plućima, ili povećanog otpuštanja kiseonika iz krvi u tkiva, pa razlikujemo perifernu i centralnu cijanozu.

Periferna cijanoza zahvata okrajine, perioralnu i periorbitalnu regiju, a nastaje zbog usporenog protoka krvi kroz kožu i sluznice. Krv se duže zadržava u tkivu i tako otpušta više kiseonika. Periferna cijanoza se javlja pri smanjenom minutnom volumenu (srčana insuficijencija), pri vazokonstrikciji (šok), ili pri izlaganju hladnoći (akrocijanoza), ali može biti i znak sepse. Često se viđa kod zdrave novorođenčadi i ne zahtijeva tretman. Saturacija arterijske krvi je normalna, jezik je ružičast, ekstremiteti su hladno-vlažni.

Centralna cijanoza se javlja u svim stanjima koja izazivaju hipoksiju, kada se koncentracija redukovanog hemoglobina znatno poviši. Saturacija arterijske krvi je smanjena, jezik je cijanotičan, ekstremiteti su topli. Ako se isključi plućna bolest, u podlozi centralne cijanoze najčešće stoji UAS sa desno-lijevim šantom na nivou srca ili velikih krvnih sudova. Postojanje centralne cijanoze duže od 20 minuta kod novorođenčeta koje miruje ili spava, traži objašnjenje (5). Iako cijanoza upućuje na UAS, najčešće je ipak plućne etiologije. Za razlikovanje kardijalnog od drugih uzroka cijanoze, koristimo se *testom hiperoksije*. Nakon što smo dokazali postojanje hipoksije u acidobaznom statusu, novo-

rođenčetu se daje da udiše 100% kiseonik u trajanju od 10 minuta. Ukoliko je cijanoza respiratornog porijekla doći će do znatnog porasta pO_2 , više od 13 kPa, često i više od 30 kPa, dok kod srčane anomalije sa desno-lijevim šantom taj porast će biti od 1,5 do 4,0 kPa, ili će taj porast izostati. Idealno je uzimanje uzorka iz arterijske krvi, ili transkutano mjerenje pO_2 , dok se pulsna oksimetrija ne može primijeniti u interpretaciji ovog testa.

Najčešći kardijalni uzroci centralne cijanoze u novorođenčeta su:

- U prva 4 sata života: pulmonalna atrezija, kritična pulmonalna stenoza, teška tetralogija Fallot i trikuspidalna atrezija.
- Nakon 4 sata života: transpozicija velikih krvnih sudova, totalni anomalni utok plućnih vena, Ebstein-ova anomalija, univentrikularno srce i sindrom hipoplastičnog lijevog srca.
- Prolazna miokardna disfunkcija (uz perinatalnu asfiksiju, hipoglikemiju, hipokalcemiju i policitemiju).
- Miokarditis
- Kardiomiopatije

Šum na srcu se čuje u više od 50% done-sene novorođenčadi u prvoj nedjelji života. To je akcidentalni (fiziološki) sistolni šum. S druge strane, teške cijanotične srčane anomalije (transpozicija velikih krvnih sudova, pulmonalna atrezija) ne moraju se manifestovati šumom. Takođe, kod kongestivnog srčanog popuštanja šum može postati čujan tek kada se popravi funkcija miokarda nakon primjene antikongestivne terapije. Najčešći *akcidentalni šumovi* kod novorođenčeta su: šum pulmonalnog protoka, prolazni šum otvorenog duktus arteriozusa i šum trikuspidalne regurgitacije. *Patološki šumovi* kao što je šum stenotičnih lezija (aortna stenoza, pulmonalna stenoza ili koarktacija aorte) čuju se odmah po rođenju i održavaju se. UAS sa lijevo-desnim šantom (npr. ventrikularni septalni defekt) mogu se manifestovati šu-

mom tek krajem prvog mjeseca života kada padne plućna vaskularna rezistencija. Kontinuirani sistolno-dijastolni šum otvorenog duktus arteriozusa smatra se patološkim nakon 3-4 nedjelje, ako ne dođe do njegovog zatvaranja. Kod prematurusa učestalost otvorenog duktus arteriozusa je veća što je manja gestaciona dob, što može da pogorša stepen respiratornog distresa i da dovede do kongestivnog srčanog popuštanja (4).

Kongestivno srčano popuštanje se manifestuje kliničkom slikom koja može da liči onoj kod meningitisa, sepse, pneumonije ili bronhiolitisa. Najznačajniji znaci su: tahikardija, tahi-

pnea, pukoti na plućima, hepatomegalija i slabi periferni pulsevi. Šum na srcu se ne mora čuti. Na Rtg snimku postoji kardiomegalija, sa pojačanim plućnim vaskularnim crtežom ili bez njega i plućnim edemom.

Uzroci kongestivnog srčanog popuštanja su najčešće UAS, ali mogu biti i neki nekardijski uzroci (Tabela 1).

Aritmije u novorođenčeta su najčešće posljedica metaboličkih poremećaja. Zato, ako se jave, treba prvo provjeriti metaboličke parametre i acidobazni status. Najčešće aritmije u neonatalnom periodu su: sinusna tahikardija i bradikardija, supraventrikularna tahikardija i

Tabela 1 Uzroci kongestivnog srčanog zatajenja u novorođenčeta

Table 1 Causes of neonatal heart failure

KARDIJALNI UZROCI/CARDIAC CAUSES

Urođene anomalije srca/Congenital heart disease

Prva 24 sata/In first 24 hours:

- Sindrom hipoplastičnog lijevog srca/Hypoplastic left heart syndrome
- Teška trikuspidalna i pulmonalna regurgitacija/Severe tricuspidary and pulmonary regurgitation

Prvih 7 dana/ In first 7 days:

- Transpozicija velikih krvnih sudova/Transposition of the great arteries
- Veliki ductus arteriosus Botalli kod prematurusa/Large Patent ductus arteriosus in prematures
- Totalni anomalni utok plućnih vena/Total anomalous pulmonary venous return

Od 1. do 4. nedjelje/ Between 1st and 4th week:

- Kritična aortna ili pulmonalna stenoza/Critical aortic stenosis or Pulmonary stenosis
- Preduktalna koarktacija aorte/Preductal coarctation of the aorta

Primarne bolesti miokarda/Primary myocardial disease:

- Miokarditis/Myocarditis
- Kardiomiopatije/Cardiomyopathies
- Prolazna miokardna ishemija/Transitory myocardial ischemia

Poremećaji srčanog ritma/Disorder of cardiac rhythm:

- Supraventrikularna paroksizmalna tahikardija/Tachycardia supraventricularis paroxysmalis
- Atrijska fibrilacija ili undulacija/Atrial fibrillation or undulation

Poremećaji AV provođenja/AV conduction disturbances

- Kongenitalni AV blok/Congenital AV block

NEKARDIJALNI UZROCI/NONCARDIAC CAUSES

- Perinatalna asfiksija/Perinatal asphyxia
 - Metabolički poremećaji/Metabolic disorders
 - Teška anemija/Wasting anaemia
 - Neonatalna sepsa/Neonatal sepsis
 - Pretjerana hidracija ili transfuzija/Hyperhidratio or transfusion
-

ventrikularne aritmije. Ni sinusna aritmija, ni sinusna tahikardija, kao ni sinusna bradikardija nisu gotovo nikada vezane za UAS (6). Poremećaj provođenja tipa kompletnog AV bloka se često javlja uz UAS npr. kod korigovane transpozicije velikih krvnih sudova ili u neonatusa majke oboljele od sistemskog lupusa.

Smanjeni ili odsutni periferni pulsevi često su znak smanjenog srčanog izbačaja, što ima za posljedicu preraspoređivanje krvi u korist vitalnih tkiva. Periferna tkivna perfuzija tada je smanjena, pa se u novorođenčeta uočava marmorizirana sivo- blijeda boja kože, kao i oslabljeni periferni pulsevi. Palpiranje perifernih pulseva nezaobilazan je dio fizikalnog pregleda, jer nam može umnogome pomoći u dijagnostici, kao što je to slučaj kod koarktacije aorte.

Izmijenjena srčana sjena na Rtg snimku može nam pomoći u kardiološkoj obradi novorođenčeta. Uvećana srčana sjena, njena izmijenjena pozicija ili oblik, povećan ili smanjen vaskularni crtež na plućima, mogu da ukažu na UAS. Kardiorakalni index je inače kod zdrave novorođenčadi veći od 0,5 tako da nema većeg značaja u dijagnostici. Kardiomegalija može nastati kod UAS kao što su: ventrikularni septalni defekt, duktus arteriozus perzistens, transpozicija velikih krvnih sudova, Ebstein-ova anomalija, sindrom hipoplazije lijevog srca, zatim kod kardiomiopatija, miokarditisa i perikarditisa. Abnormalna srčana sjena može sugerirati pojedine UAS, npr. oblik čizme kod tetralogije Fallot i trikuspidalne atrezije, oblik jajeta sa uskim srčanim strukom kod transpozicije velikih krvnih sudova, veliko globularno srce kod Ebstein-ove anomalije. Izmijenjen položaj srca u smislu dekstrocardije ili mezocardije ne mora da ukazuje i na srčanu grešku. Može postojati situs inversus sa normalnim srcem, dekstopozicija zdravog srca usljed hipoplazije desnog plućnog krila, kompleksna UAS i asplenijski ili polisplenijski sindrom.

Novorođenačke aritmije i poremećaji u AV provođenju

Normalna srčana frekvencija kod novorođenčeta iznosi 110-150 na minut, a može varirati od 80 do 190 na minut. Frekvencija ispod i iznad ove granice zahtijeva kardiološku obradu. Najčešće aritmije u novorođenčeta su: sinusna tahikardija i bradikardija, supraventrikularna paroksizmalna tahikardija i ventrikularne aritmije. Zavisno od trajanja i ozbiljnosti, neke od njih mogu rezultirati kongestivnim srčanim popuštanjem, mada su najčešće bezazlene i zahtijevaju samo praćenje. Liječenje aritmija zavisi od vrste i mehanizma nastanka.

Sinusna tahikardija kod zdrave novorođenčadi može se javiti kao prolazna sinusna tahikardija frekvencije do 190/min, maksimalno do 220 na minut, i ona ne zahtijeva liječenje. Ukoliko perzistira, može biti uzrokovana: hipovolemijom, hipertermijom, teofilinom, kateholaminima, hipertireozom, te tada treba korigovati vodeći uzrok.

Sinusna bradikardija je stanje frekvencije srca novorođenčeta ispod 60 u minuti u snu, odnosno ispod 80 u minuti u budnom stanju (5). Prolazna bradikardija se viđa kod zdravih novorođenčadi i ne zahtijeva liječenje. Prolongirana bradikardija može prethoditi apnei ili se javiti nakon nje, može biti znak asfiksije ili se javiti kao posljedica medikacije majke. Tada liječenje treba usmjeriti ka korekciji vodećeg uzroka. Sinusna bradiaritmija je češća u prematurusa nego u terminske novorođenčadi.

Sinusna aritmija je česta i u zdrave done-sene novorođenčadi i u prematurusa i nema kliničkog značaja, može biti vezana za respiraciju.

Sinusna pauza se može povremeno registrovati u terminske novorođenčadi i u prematurusa. Može biti posljedica hiperkalijemije ili intoksikacije digitalisom.

Supraventrikularne ekstrasistole su česte u zdrave novorođenčadi i ne zahtijevaju tre-

tman. Mogu se javiti nakon kardiohirurških zahvata UAS i kod intoksikacije digitalisom.

Supraventrikularna paroksizmalna tahikardija (SPT) karakteriše se brzim srčanim ritmom od 220 do 300 u minuti koji započinje i završava naglo. Na EKG nema P vala, a QRS kompleksi su normalnog trajanja. U 50% slučajeva uzrok SPT u neonatusa je WPW sindrom. Može se javiti na morfološki zdravom srcu, ali i kod UAS kao što su Ebstein-ova anomalija i trikuspidalna atrezija, te kod stečenih bolesti tipa virusnog miokarditisa, tumora ili tireotoksikoze. Kratkotrajne epizode SPT se dobro tolerišu, dok one dugotrajne dovode do kongestivnog srčanog zatajenja i cirkulatornog šoka, sa kliničkom slikom iscrpljenog i tahipnoičnog novorođenčeta. SPT dokazana EKG-om zahtijeva neodložno zaustavljanje. Prije davanja adenozina, može se pokušati vagotoničnim manevrima čime se obezbjeđuje jaka vagusna stimulacija (potapanjem lica novorođenčeta u hladnu vodu u trajanju do 10 sekundi ili stavljanjem leda na čelo, ukoliko to kondicija djeteta dozvoljava, masaža karotidnog sinusa). Pritisak na očne jabučice je kontraindiciran zbog mogućih oštećenja retine. Ove mjere u 85-90% slučajeva mogu dovesti do konverzije u sinusni ritam, ali ukoliko se ne uspije, daje se adenzin intravenozno (I.V.) brzo u bolusu u dozi od 0,05 mg/kg TM i može se ponoviti 5x svaka 2-3 minuta, s tim što se doza svaki put povećava za 0,05 mg/kg TM (maksimalno 0,25 mg/kg TM). Nakon zaustavljanja napada SPT primjenjuje se profilaksa, najčešće blokatorima β adrenergičkih receptora, antiaritmici I_c (propafenon) i III skupine (sotalol), ponekad i digitalisom. Primjena digitalisa je kontraindicirana kod WPW sindroma, jer skraćuje anterogradni i efektivni refrakterni period akcesornih puteva i na taj način stvara uslove za pojavu komorske tahikardije i fibrilacije. Ukoliko se napad ne zaustavi ni adenzinom potrebno je izvršiti elektrokonverziju energijom 0,5-

2,0 J/kg (uz prethodnu sedaciju diazepamom 0,3 mg/kg TM), a nakon toga dati digoksin i diuretik. Kod kratkotrajne SPT bez znakovnog kongestivnog srčanog popuštanja daje se digoksin. Verapamil i propranolol nisu lijek izbora jer mogu izazvati bradikardiju i hipotenziju. Radiofrekventna ablacija se ne radi u neonatalnom i dojenačkom periodu.

Atrijalni flater ili fibrilacija relativno je rijetka aritmija. Često je udružena sa UAS (Ebstein-ova anomalija, trikuspidalna atrezija, mitralna stenoza) ili infekcijama i virusnim miokarditisom. Ukoliko se javi kongestivno srčano popuštanje potrebno je izvesti kardioverziju, a nakon toga dati digoksin. Digoksin se daje i profilaktički dok se nije razvilo kongestivno srčano popuštanje.

Ventrikularne ekstrasistole su rijetke u neonatalnom periodu. Javljaju se uglavnom u zdrave novorođenčadi, ali mogu biti udružene i sa UAS, hiperkalijemijom, asfiksijom i miokarditisom. Unifokalne, pojedinačne ili u parovima, su benigne i ne zahtijevaju tretman. Ventrikularne ekstrasistole u novorođenčadi sa zdravim srcem uglavnom imaju dobru prognozu (7). Produžen QT interval (Jervell i Lange Nielsen sindrom i Romano - Ward sindrom) može biti odgovoran za nastanak ventrikularne aritmije i iznenadne smrti novorođenčeta. Sindrom produženog QT intervala može biti uzrokovan kongenitalnim poremećajem autonomnog nervnog sistema (8). Kod novorođenčadi sa produženim QT intervalom koji nije posljedica medikamentozne terapije potrebno je dati blokatore β adrenergičkih receptora.

Ventrikularna tahikardija je rijetka ali najopasnija od svih aritmija. Predstavlja seriju od 3 ili više ventrikularnih ekstrasistola, sa srčanom frekvencom od 120 do 200 u minuti. QRS kompleksi su široki i bizarni, a T talasi usmjereni u suprotnom pravcu. QRS kompleksi mogu biti nepromijenjeni (uniformni, monofazični) ali se mogu i mijenjati. „*Torsade de pointes*“ predstavlja polimorfnu ventrikular-

nu tahikardiju sa progresivnim promjenama u amplitudi i polarnosti QRS kompleksa. Javlja se kod prolongiranog QT intervala. Može biti uzrokovana medikamentima ili hemikalijama koje prolongiraju QT interval. Predstavlja ozbiljnu miokardnu disfunkciju koja dovodi do ventrikularne fibrilacije. Zaustavlja se lidocainom I.V. u bolusu 1 mg/kgTM tokom 1-2 minuta, praćen I.V. infuzijom lidocaina 20-50 mcg/kg/minuti. Ukoliko se ne zaustavi tahikardija potrebno je izvesti kardioverziju 0,5-1,0 J/kgTM. Za prevenciju recidiva daje se propranolol, atenolol, diphenhydantoin (9).

Kongenitalni AV blok u obliku AV bloka I stepena (prolongirani PR) ne zahtijeva tretman izuzev ako je uzrokovan intoksikacijom digitalisom. Najčešće je benignan, na zdravom srcu, ali može biti i udružen sa UAS ili metaboličkim poremećajima. AV blok II stepena može se javiti kod miokarditisa, kardiomiopatija, urođenih anomalija i intoksikacije digitalisom. Mobitz II i kompletan ili AV blok III stepena sa hemodinamskim posljedicama i ukoliko su vezani sa UAS zahtijevaju implantiranje elektrostimulatora srca (10, 11, 12)

Kritične urođene anomalije srca

Anatomske malformacije na srcu, nastale kao posljedica djelovanja genetskih i faktora spoljne okoline u doba organogeneze, mogu

se manifestovati minornim, benignim simptomima, te ne zahtijevaju liječenje, ali i teškom simptomatologijom odmah po rođenju, kada govorimo o kritičnim UAS. To su duktus ovisne anomalije i one predstavljaju poseban dijagnostički i terapijski problem. Neke od njih se manifestuju u prva tri dana života zbog uspostavljanja novih hemodinamskih odnosa u tranzitornoj cirkulaciji novorođenčeta. Ispoljavaju se cijanozom, šokom i edemom pluća (13) (Tabela 2).

Teške urođene anomalije srca koje ostanu neprepoznate u prva tri dana života obično se manifestuju između 4. i 14. dana simptomatologijom šoka, edema pluća i cijanoze (Tabela 3).

Mjere stabilizacije novorođenčeta sa UAS

Kod novorođenčeta sa kritičnom UAS i znacima kongestivnog srčanog popuštanja, neophodno je provesti mjere reanimacije i osigurati prohodnost duktus arteriozusa. To podrazumijeva uspostavljanje dišnog puta, venski pristup, osiguranje adekvatnog minutnog volumena i perfuzije tkiva, primjenu diuretika i kardiotonika. Osim sedacije, intubacije i mehaničke ventilacije, primjenjuju se i miorelaksanti, jer smanjuju potrošnju kiseonika, te time poboljšavaju oksigenaciju tkiva. Oksigenoterapiju treba primijeniti kada saturacija O₂ padne ispod 80%, naročito kod

Tabela 2 Urođene anomalije srca koje se klinički ispoljavaju do 3. dana života

Table 2 Congenital heart disease with symptoms in first 3rd days of life

Fiziologija/Physiology	Urođena anomalija srca/Congenital heart disease
Paralelne cirkulacije koje se ne miješaju/Parallel circulations which are no mixed	Transpozicija velikih arterija/Transposition of the great arteries
Kritične obstrukcije serijskih cirkulacija/Critical obstruction of serial circulations	<ul style="list-style-type: none"> ■ Sindrom hipoplazije lijevog srca/Hypoplastic left heart syndrome ■ Atrezija pulmonalne valvule/Pulmonary atresia ■ Aortna stenoza/Aortic stenosis ■ Stenoza arterije pulmonalis/Pulmonary stenosis ■ Prekid aortnog luka/Aortic arch interruption ■ Totalni anomalni utok plućnih vena/Total anomalous pulmonary venous return

Tabela 3 Urođene anomalije srca koje se klinički ispoljavaju od 4. do 14. dana života**Table 3** Congenital heart disease with symptoms in 4th-14th days of life

Fiziologija/Physiogy disease	Urođena anomalija srca/Congenital heart disease
Opstrukcija plućnog protoka/Obstruction of pulmonary flow	<ul style="list-style-type: none"> ▪ Tetralogija Fallot/Tetralogy of Fallot ▪ Atrezija trikuspidalne valvule/Tricuspid atresia ▪ Transpozicija velikih krvnih sudova/Transposition of the great arteries ▪ Univentrikularno srce/Single ventricle
Opstrukcija protoka kroz silaznu aortu/Obstruction of descendentis aorta	<ul style="list-style-type: none"> ▪ Koarktacija aorte/Coarctation of the aorta
Edem pluća/Pulmonary edema	<ul style="list-style-type: none"> ▪ Arterijski trunkus/Truncus arteriosus ▪ Duktus arteriozus perzistens/Patent ductus arteriosus ▪ Arteriovenske fistule/Arteriovenous fistulas

hipoksičnih kriza tetralogije Fallot. S druge strane, primjena kiseonika može biti štetna u slučaju duktus ovisnih anomalija ako nisu uvedeni prostaglandini, jer kiseonik može dovesti do iznenadnog zatvaranja duktusa i naglog pogoršanja. Zato, svako cijanotično novorođenče u koga se sumnja na UAS, kao i novorođenče sa znacima šoka otvorene etiologije, u uslovima gdje se ne može uraditi kompletna kardiološka dijagnostika, mora dobiti prostaglandine! To je palijativna mjera koja djetetu spašava život do trenutka kada će biti kardiohirurški zbrinuto. Prostaglandini se daju u kontinuiranoj infuziji brzinom 0,05 mcg/kgTM u minuti. Kada se postigne zadovoljavajuća saturacija O₂, smanjenje cijanoze, korekcija metaboličke i respiratorne acidoze, poboljšanje diureze, te palpabilnost pulseva na nogama, doza se smanjuje za polovinu ili čak petinu. Ako su uključeni prostaglandini, kiseonik, kao jak plućni vazodilatator, djeluje nepovoljno, jer dolazi do preusmjerenja krvi kroz plućni krvotok, uz nedostatan sistemski protok. Klinički se takvo stanje očituje neočekivano visokom saturacijom O₂ (preko 90%) i tahipneom, uz slabo punjene periferne pulseve. U stabilizaciji ovakvih pacijenata neophodna je i regulacija acidobazne ravnoteže, jer metabolička acidoza najčešće prati opstruktivne lezije lijevog srca. Najbolji

način korekcije je rana primjena prostaglandina i bikarbonata (1). Tokom primjene prostaglandina mogu se javiti nuspojave: febrilnost, proliv, hipotenzija, tahikardija, apnoična krize, konvulzije, bradikardija, poremećaji ritma i rijetko srčani arrest. Balon atrioseptostomija je metoda koju su 1966. uveli Rashkind i Miller, a predstavlja standardni metod za stvaranje defekta na interatrijalnom septumu što dovodi do miješanja oksigenirane i neoksigenerane krvi, te na taj način omogućuje preživljavanje djeteta do konačne anatomske korekcije (14). Najčešće se izvodi kod transpozicije velikih krvnih sudova, ali i kod trikuspidalne atrezije, sindroma hipoplazije lijevog srca ili totalnog anomalnog utoka plućnih vena. Nakon što se stabilizira opšte stanje, novorođenče se transportuje u kardiohirurški centar. Idealan transport je transport *in utero*. U našim uslovima, transport k sebi je idealno rješenje, što podrazumijeva da tim iz tercijarne zdravstvene ustanove sa odgovarajućom opremom i prevoznim sredstvom preuzme pacijenta.

Zaključak

Dijagnostika i liječenje bolesti srca novorođenčeta zahtijeva dobro poznavanje hemodinamskih osobitosti neonatalne cirkulacije, brzu i tačnu kliničku procjenu, mogućnost

definisanja morfologije i hemodinamike srca, spremnost stabilizacije stanja i dostupnost kardiohirurškog liječenja. Blagovremeno

na dijagnostiku i adekvatna primjena terapijskih mjera će značajno doprinijeti smanjenju mortaliteta u ovoj životnoj dobi i uopšte.

Literatura

1. Dasović-Buljević A. Novorođenče sa srčanom greškom - neposredno neonatalno zbrinjavanje. U: Ivan Malčić i suradnici. Pedijatrijska kardiologija, odabrana poglavlja 1. dio. Zagreb: Medicinska naklada; 2001; str. 96-105.
2. Archer N. Cardiovascular disease. In: Rennie JM, Robertson NRC, editors. Textbook by Neonatology. 3rd ed. Edinburg: Churchill Livingstone; 1999; p. 673-711.
3. Newman TB. Etiology of ventricular septal defects: an epidemiological approach. Pediatrics. 1985;76:741-49.
4. Park MK. Newborns with cardiac problems. In: Park MK, editor. The pediatric cardiology handbook. St. Louis: Mosby – Year Book; 1997; p. 217-242.
5. Zimmerman F. Cardiac arrhythmias. In: Coenig P, Hijazi Z, editors. Essential pediatric cardiology. New York: Mc Graw Hill; 2004; p. 301-214.
6. Fish F, Woodrow BD. Disorders of cardiac rhythm and conduction. In: Emmanouilides GC, Riemschneider TA, editors. Moss and Adams' heart disease in infants, children and adolescents. 5th ed. Baltimore: Williams&Wilkins; 1995; p. 1555-1603.
7. De Rosa G, Butera G, Chessa M, Pardeo M, Bria S, Bunouomo PS et al. Outcome of newborns with asymptomatic monomorphic ventricular arrhythmia. Arch Dis Child Fetal Neonatal Ed. 2006; 91: F419-22.
8. Southall DP, Arrowsmith WA, Oakley JR, McEnery G, Anderson RH, Shineborne EA. Prolonged QT interval and cardiac arrhythmias in two neonates: Sudden infant death syndrome in one case. Archives of Disease in Childhood. 1979;54: 776-79.
9. Alexander ME, Berul CI. Ventricular arrhythmias: when to worry. Pediatr Cardiol. 2000; 21(6):532-41.
10. Dasović - Buljević A. Neonatolog - kardiolog u jedinici intenzivnog liječenja. U: Malčić I. i suradnici. Pedijatrijska kardiologija, odabrana poglavlja 2. dio. Zagreb: Medicinska naklada; 2003; str. 91-98.
11. Park MK, Troxler RG. Pediatric Cardiology for Practicioners 4th ed. St. Louis: Mosby; 2002; p. 365- 396.
12. Eronen M, Siren M, Ekblad H, Tikanoja T, Julkunen H, Pavilainen T. Short - and long- term outcome of children with congenital complete heart block diagnosed in utero or as a newborn. Pediatrics. 2000; 106(1):86-91.
13. Vukmanović V. Papić R. Košutić J. Mogić M. Janković B. Cvetanović G. Kritične urođene srčane mane. U: Problemi u pedijatriji '98. Beograd: Zavod za udžbenike i nastavna sredstva; 1999; str. 91-111.
14. Ahel V. Čače N. Dessardo S. Rožmanić V. Uloga rane dijagnostike i liječenja prirođenih srčanih grešaka. Pediatr Croatica. 2004; 48 (Supl 1):111-6.

Summary

NEWBORN WITH SYMPTOMATIC HEART DISEASE

Jasminka IBRAHIMOVIĆ

Department of Paediatrics, University Clinical Centre Tuzla, Tuzla,
Bosnia and Herzegovina

Recognition of an infant's heart disease at an early stage and proper treatment procedures, contribute considerably to a decrease in the morbidity and mortality rate. Heart disease diagnostics with a newborn is based on non- invasive procedures (electrocardiography and echocardiography), and only in a small number of cases are invasive diagnostic procedures needed. Congenital anomalies are the most common heart disease present at birth, but we also record the rhythm of heartbeat disorders as well as acquired diseases. Some heart diseases manifest themselves in the first few hours after birth but some of them only several weeks later. The critical congenital heart anomalies are a specific entity because they are subject to cardio-surgery treatment in the first days of life with the previous stabilisation of the general health condition of the infant.

Key words: Heart disease ▪ Newborn ▪ Diagnostics ▪ Treatment

Received: 29 April 2008

Accepted: 31 July 2008