

## TUMORI MOZGA U DJECE

Jelena ROGANOVIĆ

Klinika za dječje bolesti,  
Klinički bolnički centar Rijeka  
i Katedra za pedijatriju,  
Medicinski fakultet Sveučilišta  
u Rijeci, Republika Hrvatska

Tumori mozga su najčešći solidni tumori u djece i druge po učestalosti pedijatrijske neoplazme. Radi se o heterogenoj grupi bolesti različitog porijekla, histološkog tipa, kliničke slike, terapije i prognoze. Tumori mozga su vodeći uzrok smrtnosti u pedijatrijskih onkoloških pacijenata i neoplazme s najvišim morbiditetom.

**Ključne riječi:** Tumor mozga ■ Dijete

### Uvod

Primarni tumori centralnog nervnog sistema (CNS) su druge po učestalosti pedijatrijske neoplazme, odmah iza leukemija, i najčešći solidni tumori u djece i adolescenata. Čine 17% svih pedijatrijskih tumora, s godišnjom incidencijom od 27 na 1.000.000 osoba mlađih od 20 godina. Vodeći su uzrok smrtnosti u pedijatrijskih onkoloških pacijenata i neoplazme s najvećim morbiditetom, prvenstveno neurološkim (1, 2).

Tumore mozga karakterizira dobno javljanje. Češći su u djece do 7 godina starosti (36 na milijun djece godišnje) u usporedbi sa starijom djecom (21 na milijun) (2). Jedna trećina svih pedijatrijskih tumora mozga javlja se u djece mlađe od 5 godina, a tri četvrtine u djece do 10 godina starosti. Incidencija meduloblastoma i ependimoma češća je u dječaka; za druge vrste tumora nema spolne predilekcije (1).

Pedijatrijski CNS tumori su heterogena grupa bolesti u odnosu na histološki tip, lokalizaciju, kliničku sliku i dob javljanja. Obuhvaćaju neoplazme koje potječu iz mozga, drugih intrakranijalnih lokalizacija kao pituitarnih ili pinealnih žlijezda, te leđne moždine.

Adresa za dopisivanje:  
Jelena Roganović  
Klinika za dječje bolesti  
Istarska 43  
HR - 51000 Rijeka  
Republika Hrvatska  
e-mail: jelena.roganovic1@ri.t-com.hr

**Primljeno:** 5. 1. 2009.

**Prihvaćeno:** 15. 1. 2009.

**Pedijatrija danas 2009;5(1):32-42**

Tumori mozga čine više od 90% primarnih CNS tumora u djece. Više od polovice (55%) svih tumora mozga smješteno je u stražnjoj lubanjskoj jami (2).

## Etiologija

Etiologija tumora mozga u djece većim je dijelom nepoznata. Poznati etiološki faktori su sumarno prikazani na Tablici 1.

Hereditarna predispozicija dokazana je u manje od 5% tumora. Najpoznatiji genetski sindromi udruženi s povećanim rizikom za nastanak CNS neoplazmi su neurofibromatoza, tuberozna skleroza, Li-Fraumeni sindrom i Gorlinov sindrom. Tumori mozga javljaju

se u 15 do 20% djece s neurofibromatozom tip 1 (Von Recklinghausen), najčešće gliomi optičkog puta i astrocitomi niskog stupnja malignosti, u području diencefalona, hemisfera velikog mozga i stražnje lubanjske jame. U djece s neurofibromatozom tip 2 povećan je rizik za razvoj astrocitoma niskog stupnja malignosti, multiplih meningeoma i ependimoma. Indolentni subepedimalni astrocitomi divovskih stanica češći su u pacijenata s tuberoznom sklerozom. Li-Fraumeni sindrom udružen je s većom incidencijom astrocitoma u djece. U odraslih s ovim sindromom povećan je rizik za razvoj karcinoma dojke, sarkoma mekih tkiva, tumora mozga, leukemije i adrenokortikalnog karcinoma. Medu-

**Tablica 1** Sažeti pregled etioloških faktora u nastanku pedijatrijskih tumora mozga\*

**Table 1** Summary of etiological factors in pediatric brain tumors\*

Etiološki faktor/ Etiological factor	Učinak ekspozicije na rizik/ Effect of exposure on risk	Udružen rizik s tumorom mozga/ Associated risk with brain tumor
Hereditet/Hereditry	Porast/Increase	Neurofibromatoza/Neurofibromatosis, Tuberozna skleroza/Tuberous sclerosis, Li-Fraumeni sindrom/Li-Fraumeni syndrome, Gorlinov sindrom/Gorlin syndrome
Ionizirajuće zračenje/ Ionizing radiation	Porast/Increase	Ekspozicija visokim dozama/High dose exposure
N-nitrozo sastojci/ N-nitroso compounds	Neuvjerljiv (sugeriran porast/ Inconclusive (suggested increase)	Ingestija majke za vrijeme trudnoće/ Maternal ingestion during pregnancy
Duhan/Tobacco	Neuvjerljiv (sugeriran porast/ Inconclusive (suggested increase)	Pušenje oca prije koncepcije/ Preconceptional paternal smoking
Elektromagnetska polja niske frekvencije/ Low-frequency electromagnetic fields	Neuvjerljiv/Inconclusive	Nije dokazano/Not proven
Infekcije/Infections	Neuvjerljiv (sugeriran porast/ Inconclusive (suggested increase)	Polioma virusi/Polioma viruses
Lijekovi u trudnoći / Maternal medications	Neuvjerljiv (sugeriran porast/ /Inconclusive (suggested increase)	Anestetik pentran tijekom poroda/ Anesthetic penthrane during delivery
Genske alteracije/ Gene alterations	Ovisno o alteraciji/Depends on alteration	p53 inaktivacija – astrocitom i glioblastom/p53 inactivation - astrocytoma and glioblastoma

\*Iz/From: [http://www.pedsoncologyeducation.com/brainumor\\_etiology.asp](http://www.pedsoncologyeducation.com/brainumor_etiology.asp)

loblastomi su češći u pacijenata s Gorlinovim sindromom (3, 4).

Ionizirajuće zračenje je dokazani faktor rizika za pedijatrijske tumore mozga. Većina tumora je posljedica kranijalne radioterapije drugih neoplazmi. Djeca kod koje je provedeno CNS zračenje u liječenju akutne limfatične leukemije imaju 7 puta veći rizik za razvoj sekundarne neoplazme i 20 puta veći rizik za CNS tumore. Najčešće CNS neoplazme su astrocitomi i meningeomi. Djeca majki koje su prenatalno zračene u dijagnostičke svrhe (danas se rtg pelvimetrija vrlo rijetko koristi) također imaju veći rizik za nastanak tumora mozga (5).

N-nitrozo spojevi (nitrozoamidi i nitrozoamini) su dokazani etiološki faktor CNS neoplazmi u životinja, a uloga u ljudi je kontroverzna. Najveći izvori N-nitrozo spojeva u hrani su salamureno i sušeno meso, rjeđe riba i sir. Neka epidemiološka ispitivanja su pokazala da je majčino konzumiranje sušenog mesa najveći pojedinačni faktor prehrane udružen s nastankom pedijatrijskih tumora mozga. Uzimanje vitamina C i E tijekom trudnoće smanjuje rizik za ove neoplazme, preko inhibicije procesa nitriranja u želucu. I folna kiselina, za koju je dokazana protektivna uloga u nastanku defekata neuralne cijevi, povezuje se s prevencijom tumora mozga. Djeca majki koje konzumiraju folate imaju smanjeni rizik za nastanak primitivnih neuroektodermalnih tumora mozga. Na stanicama ependimoma dokazana je prekomjerna ekspresija folatnih receptora, ali stanična uloga folata u tumorigenezi nije razjašnjena (6).

Pušenje majke prije i za vrijeme trudnoće nije udruženo s povećanom incidencijom tumora mozga u djece. Nasuprot tome, CNS tumori su češći u djece očeva koji su pušili prije koncepcije. U spermiji pušača nađene su značajno više koncentracije reaktivnih oblika kisika (ROS, engl. reactive oxidative species) i DNA adukata s direktnim mutagenim djelovanjem (3).

Ispitivanje uloge elektromagnetskih valova niske frekvencije u nastanku CNS tu-

mora nije dovelo do definitivnih zaključaka. Također, nema konzistentne korelacije između infekcije i pedijatrijskih tumora mozga. Jedna je studija pokazala da djeca majki s dokazanom virusnom infekcijom u trudnoći (rubeola, zaušnjaci, varicela, herpes zoster) imaju 11 puta veći rizik za CNS neoplazmu. Nedvojbeno je uloga polioma virusa. Simian virus 40 (SV 40) je uzročno vezan s tumorima mozga u dojenčadi i starije djece. Drugi polioma virus, JC virus, dokazan je u stanicama malignih i benignih CNS neoplazmi (3, 7).

Povećan rizik za tumor mozga opisan je u djece čije su majke tijekom poroda primale anestetik pentran. Primjena metronidazola u trudnoći vezana je uz nastanak neuroblastoma u potomaka, ali ne i tumora mozga.

Mutacije tumorskosupresorskog p53 proteina dokazane su u trećini malignih pedijatrijskih glioma, rjeđe u djece mlađe od 3 godine. Mutacije p53 su udružene s lošijom prognozom. Inaktivacija p53 dokazana je u etiologiji astrocitoma i glioblastoma (3, 4).

## Klasifikacija

Tumori mozga u djece se općenito klasificiraju prema histološkoj slici i lokalizaciji. Mozak se sastoji od dvije glavne vrste stanica, neurona i glija stanica, koje obje nastaju iz primitivnog neuralnog ektoderma. Većina primarnih pedijatrijskih tumora je porijeklom iz glija stanica, pa se skupno nazivaju »gliomima«. Gliomi se dalje dijele prema subtipu glija stanica na astrocitome (astrociti), oligodendrogliome (oligodendrociti) i ependimome (ependimalne stanice). Blastomi su maligni tumori građeni od stanica s embrionalnim karakteristikama (3).

Postoji više klasifikacija CNS tumora, od kojih niti jedna nije usvojena kao zlatni standard. Najčešće se koristi histopatološka klasifikacija Svjetske zdravstvene organizacije (WHO, engl. World Health Organization) (Tablica 2).

**Tablica 2** WHO klasifikacija tumora u djece\***Table 2** WHO classification of brain tumors in children\*

Porijeklo tumora/ Tumor origin	Tip tumorske stanice/Tumor cell type	Primjeri tumora/Tumor examples
Tumori neuroepitelnog tkiva/ Tumors of neuroepithelial tissue	Astrocitični tumori/ Astrocytic tumors	Astroцитom/Astrocytoma Anaplastični astroцитom/Anaplastic astrocytoma Pilocitični astroцитom/Pilocytic astrocytoma Pleomorfni ksantastroцитom/Pleomorphic xanthroastrocytoma Subependimalni astroцитom divovskih stanica/ Subependymal giant cell astrocytoma
	Oligodendroglijalni tumori/ Oligodendroglial tumors	Oligodendrogliom/Oligodendrogloma Anaplastični oligodendrogliom/Anaplastic oligodendrogloma
	Ependimalni tumori/ Ependymal tumors	Ependimom/Ependymoma Anaplastični ependimom/Anaplastic ependymoma Miksopapilarni ependimom/Myxopapillary ependymoma
	Tumori horiodnog pleksusa/ Choroid plexus tumors	Papilom horiodnog pleksusa/Choroid plexus papilloma Karcinom horiodnog pleksusa/Choroid plexus carcinoma
	Neuronalni tumori/ Neuronal tumors	Gangliocитom/Gangliocytoma Gangliom/Ganglioma Dezmoplastični infantilni neuroepiteliom/ Desmoplastic infantile neuroepithelioma Disembrioplastični neuroepitelni tumor/ Dysembryoplastic neuroepithelial tumor
Pinealni tumori/Pineal tumors	Pineocитom/Pineocytoma Pineoblastom/Pineoblastoma	
Embrionalni tumori/ Embryonal tumors	Primarni neuroektodermalni tumori (PNET)/Primary neuroectodermal tumors (PNETs)	Meduloblastom/Medulloblastoma Neuroblastom/Neuroblastoma Ependimoblastom/Ependymblastoma
	Ostale embrionalne stanice/ Other embryonal cells	Meduloepiteliom/Medulloepithelioma Neuroblastom/Neuroblastoma Ependimoblastom/Ependymblastoma
Tumori germinativnih stanica/ Germ cell tumors	Germinom/Germinoma Embrionalni karcinom/Embryonal carcinoma Endodermalni sinus tumor/Endodermal sinus tumor Horiokarcinom/Choriocarcinoma Teratom/Teratoma Miješani tumori germinativnih stanica/Mixed germ cell tumors Ependimoblastom/Ependymblastoma	
Tumori selarnog područja/Tumors of the sellar region	Pituitarni adenom/Pituitary adenoma Kraniofaringeom/Craniopharyngioma	

\*Iz/From: [http://www.pedsoncologyeducation.com/braintumor\\_nomenclature.asp](http://www.pedsoncologyeducation.com/braintumor_nomenclature.asp)

Među više od 100 histoloških kategorija i podtipova tumora opisanih u WHO klasifikaciji, 5 tipova čini 80% svih CNS neoplazmi: juvenilni pilocitični astrocitom, meduloblastom/primitivni neuroektodermalni tumor (PNET), difuzni astrocitom, ependimom i kraniofaringeom (1). Distribucija pedijatrijskih CNS neoplazmi prikazana je na Slici 1.

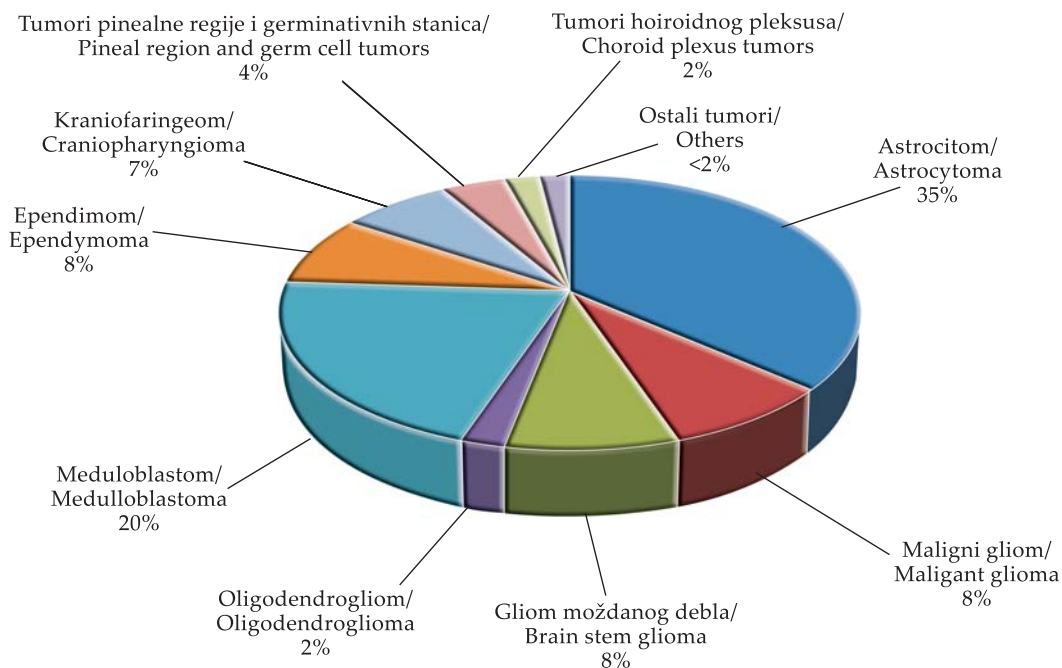
Astrocitom ima dva vrška javljanja, 5 i 13 godina. Incidencija PNET je stabilna od dojenačke dobi do 3 godine, a zatim polagano pada. Incidencija ependimoma je najviša u prve 3 godine života, s vrškom javljanja u drugoj godini. Vrlo su rijetki u djece starije od 5 godina (2) (Slika 2).

Dobno-specifične razlike postoje i u primarnoj lokalizaciji tumora. U prvoj godini života prevladavaju supratentorijalni tumori, najčešće tumori horioidnog pleksusa i teratomi. U djece od 1 do 10 godina češći su infratentorijalni tumori, zbog visoke inci-

dencije juvenilnog pilocitičnog astrocitoma i meduloblastoma. Nakon desete godine ponovo prevladavaju supratentorijalni tumori, a najčešći je astrocitom (2).

### Klinička slika

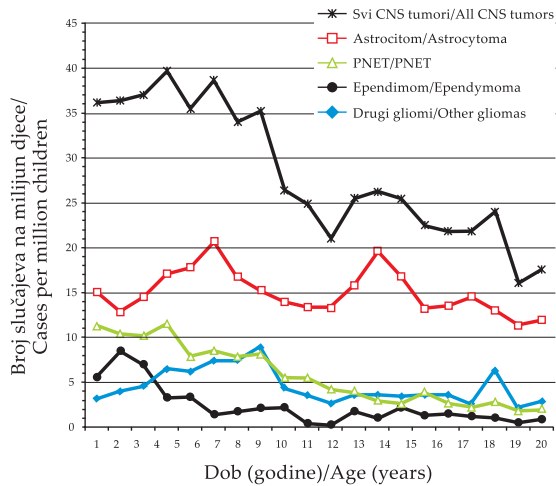
Klinička slika je raznolika i ovisi o dobi djeteta, lokalizaciji i vrsti tumora. CNS neoplazme uzrokuju neurološke smetnje direktno, infiltracijom ili pritiskom na normalne moždane strukture, ili indirektno, opstrukcijom drenaže cerebrospinalnog likvora s posljedičnim povećanjem intrakranijalnog tlaka. Povišen intrakranijalni tlak odgovoran je za klasični trijas: glavobolju, mučninu i povraćanje, te letargiju. Karakteristična je jutarnja glavobolja, nakon ustajanja iz kreveta, koja je tijekom dana slabijeg intenziteta. Akutni početak i brza progresija ovih simptoma upućuju na brzo rastući tumor središnje



**Slika 1** Distribucija tumora mozga u djece\*

**Figure 1** Distribution of brain tumors in children\*

\*Iz/From: <http://www.pedsoncologyeducation.com/braintumor.asp>



**Slika 2** Dobno-specifična incidencija tumora mozga u djece\*

**Figure 2** Age-specific incidence of brain tumors in children\*

\*Iz/From: Kuttess JF, Ater JL. Brain Tumors in Childhood. In: Kliegman BM, Behrman RE, Jenson HB, Stanton BF, editors. Nelson Textbook of Pediatrics. 18th ed. Philadelphia: Saunders Elsevier; 2007.

linije ili stražnje lubanjske jame, i zahtijevaju neodgodivu i hitnu evaluaciju. Češće su početni znaci povišenog intrakranijalnog tlaka subakutni i nespecifični. U male djece prisutni su razdražljivost, gubitak apetita, zaostajanje u razvoju i, kasnije, regresija usvojenih intelektualnih i motoričkih obrazaca. Stoga je u ove djece obavezna psihologijska evaluacija. Dojenčadi s otvorenim kranijalnim suturama potrebno je mjeriti opseg glave, jer kronično povećanje intrakranijalnog tlaka dovodi do makrocefalije. U školske djece česti su umor, promjene osobnosti, slabiji uspjeh u školi i nejasne intermitentne glavobolje. Pregled fundusa može otkriti samo blijedu papilu, bez edema. Fenomen zalazećeg sunca, pojava u kojoj se iznad šarenice vidi bijeli rub bjeloočnice, osobito kod pogleda prema dolje, može se vidjeti u dojenčadi s povišenim intrakranijalnim tlakom zbog opstrukcije likvora, dilatacije treće komore, ili

pritiska na regiju tektuma srednjeg mozga. Dvoslike ili diplopija, kao jedan od simptoma povišenog intrakranijalnog tlaka, mogu se ispočetka javiti zbog pareze abducensa na njegovom dugačkom putu. Kasnije, kada dođe do hernijacije unkusa u foramen tentorijuma, dvoslike su posljedica pareze okulomotorijusa. U ovoj fazi je zjenica ukočena, svijest sužena, a vitalne funkcije mogu biti poremećene zbog kompresije vitalnih centara. Hernijacija tonzile malog mozga u foramen magnum očituje se ukočenim vratom i prisilnim položajem glave. U ovim slučajevima neophodan je krajnji oprez, jer forsirana fleksija vrata može dovesti do trenutnog zatajenja disanja zbog kompresije produljene moždine (1, 4).

*Znaci i simptomi infratentorijskih tumora.* Poremećaji ravnoteže ili poremećaji funkcije moždanog debla (hoda, stabilnosti, koordinacije gornjih ekstremiteta, funkcije kranijalnih živaca) upućuju na infratentorijski tumor. U početnoj fazi, kada tumor ispunjava stražnju lubanjsku jamu ali ne invadira okolno tkivo, mogu izostati lokalizirani deficiti i kliničkom slikom dominirati znaci povišenog intrakranijalnog tlaka. Nasuprot tome, tumori hemisfera malog mozga (cerebelarni astroцитomi), češće se početno prezentiraju znacima lateralizacije. Nesposobnost abdukcije jednog ili oba oka (pareza abducensa) ne ukazuje nužno na leziju stražnje lubanjske jame, jer može nastati zbog povišenog intrakranijalnog tlaka bilo koje etiologije. Međutim, nesposobnost konjugirane devijacije oba oka (paraliza pogleda) ili nesposobnost addukcije oka kod pogleda ustranu ukazuje na oštećenje moždanog debla i češće je kombinirana s deficitom V, VII i IX kranijalnog živca. Tumori cerebelopontinog kuta manifestiraju se facijalnom slabosti i gubitkom sluha, često s udruženim unilateralnim cerebelarnim deficitima. Kljenut gornjeg i donjeg dijela lica (periferna pareza facijalisa) upućuje na tumor moždanog



debla ili stražnje lubanjske jame, a kljenut donjeg dijela lica (centralna pareza facijalisa) na leziju iznad ponsa. Parcijalni Hornerov sindrom (ipsilateralna ptoza i mioza) može biti prisutan u pacijenata s lezijom hipotalamusa, moždanog debla ili gornjeg cervikalnog dijela leđne moždine uslijed pritiska na descendenti simpatički trakt (1, 3, 4).

*Znaci i simptomi supratentorijalnih tumora.* Djeca sa supratentorijalnim tumorima mogu imati raznovrsne znakove i simptome, ovisno o veličini i lokalizaciji tumora. Mnogi simptomi su nespecifični i mogu prethoditi znacima povišenog intrakranijalnog tlaka. Najčešća je glavobolja, o kojoj je bilo ranije riječi. Konvulzije su drugi po učestalosti simptom kod djece sa supratentorijalnim lezijama i u četvrtine ove djece javljaju se kao inicijalna manifestacija. Vjerojatnost da će tumor uzrokovati konvulzije ovisi o lokalizaciji, brzini rasta i histološkom tipu. Najveća je vjerojatnost kod superficijalnih spororastućih glioma; 50% djece s glijalnim tumorima niskog stupnja malignosti ima konvulzije u usporedbi s 20% djece s glioblastoma multiforme. Iako je većina napada grand mal tipa, mogu se javiti i parcijalne kompleksne krize ili parcijalne konvulzije bez poremećaja svijesti. Stanja udružena s povećanim rizikom za neoplazmu su promjena karaktera napada u djece s prethodnim konvulzijama, epileptički status na početku, prolongirana postiktalna pareza, rezistencija na lijekove, žarišni simptomi te udruženi fokalni deficiti. Stoga u sve djece s fokalnim ili parcijalnim kompleksnim napadima te u većine djece s nerazjašnjenim generaliziranim napadima treba učiniti slikovnu obradu mozga (komjuterizirana tomografija, magnetska rezonanca). Uredan inicijalni nalaz u djeteta s epilepsijom ne isključuje mogućnost infiltrativnog glioma. U 10 do 20% ovih pacijenata, osobito onih s rezistentnim parcijalnim kompleksnim napadima, otkrije se tumor tijekom kasnije resekcije epileptogenog žarišta, stoga su indicirane ponavljane slikovne pretrage.

Znaci gornjeg motornog neurona kao hemipareza, hiperrefleksija i klonus, s pridruženim senzornim ispadima, mogu biti prisutni u djeteta sa supratentorijalnim tumorom. Ako je lezija u tzv. "tihim" zonama korteksa, kao frontalnim ili parijetookcipitalnim režnjevima, ili u trećoj komori, može doći do povišenja intrakranijalnog tlaka prije jasnih žarišnih ispada. Djeca s tumorima frontalnog režnja mogu imati smetnje ponašanja.

Kod svakog djeteta sa smetnjama vida treba pažljivo ispitati disfunkciju optičkog živca ili optičke hijazme. Aferentni pupilarni defekt ili Marcus-Gunnov fenomen je patološka pojava da zjenica reagira na svjetlo dilatacijom umjesto konstrikcijom i osjetljiv je znak lezije optičkog puta. Tumori optičke hijazme mogu se prezentirati klasičnom bitemporalnom hemianopsijom, ali su češći kompleksni ispadi vidnog polja. Tumori hipotalamusa uzrokuju minimalne ili nikakve motorne i vidne smetnje. U dojenčadi i male djece javlja se tzv. diencefalični sindrom, koji karakterizira zastoj u rastu, gubitak težine, pojačan apetit i euforija. U djece s tumorima supraselarnog područja i područja treće komore mogu biti prisutni neuroendokrini deficiti, kao diabetes insipidus, galaktoreja, preuranjeni ili zakašnjeni pubertet i hipotireoza. Parinaudov sindrom je čest kod tumora pinealne regije, a čini ga nemogućnost pogleda prema gore, šire zjenice koje reagiraju na akomodaciju ali ne na svjetlo, konvergentni nistagmus i retrakcija kapka (1, 4).

### Specifični tumori

Astrocitomi su heterogena grupa CNS neoplazmi koja čini 40% svih pedijatrijskih slučajeva. U djece prevladavaju astrocitomi niskog stupnja malignosti koje karakterizira indolentni tijek. Najčešći je juvenilni pilocitični astrocitom (JPA), s udjelom od 20% svih tumora mozga. Najčešća lokalizacija je stražnja lubanjska jama. Obično raste polagano iz medijane linije

prema hemisferi malog mozga i ne invadira moždano deblo, ali ga komprimira. Vrlo je rijetka maligna transformacija u agresivniji tumor. Neuroradiološki je karakteriziran prisutnosti nodula unutar zida cistične tvorbe. Drugi po učestalosti je fibrilarni infantilni astrocitom, grupa tumora koju karakterizira difuzna infiltracija tumorskih stanica u normalnom neuralnom tkivu i potencijal anaplastičke progresije. Na osnovu kliničko-patoloških značajki dijeli se u astrocitome niskog stupnja malignosti, maligne ili anaplastičke astrocitome i glioblastoma multiforme. Primarna terapija je kirurška. Sveukupno preživljenje djece s JPA i kompletnom kirurškom resekcijom je 80 do 100%. U djece s parcijalnom resekcijom, preživljenje je 50 do 95% i ovisi o lokalizaciji tumora. U slučaju progresije indicirana je reoperacija. U djece u koje je sekundarna kirurška terapija inkompletna ili nemoguća, provodi se radioterapija. Terapija malignih astrocitoma je multimodalna i uključuje resekciju, zračenje i kemoterapiju.

Ependimalni tumori su porijeklom od ependimalnog sloja ventrikularnog sustava. U djece je najčešći ependimom, koji čini 10% svih dječjih neoplazmi. Oko 70% ependimoma smješteno je u stražnjoj lubanjskoj jami. Srednja dob javljanja je 6 godina, a 30% djece mlađe je od 3 godine. Leptomeningealna diseminacija javlja se u 10% slučajeva. Ovi tumori obično ne rastu invazivno, nego se šire u ventrikularni sustav izazivajući opstrukciju cirkulacije likvora, ili potiskuju okolne strukture. Sama kirurška resekcija rijetko rezultira izlječenjem, pa je standardni pristup multimodalna terapija. Recidivi su najčešće lokalni. Anaplastički ependimomi su vrlo rijetki u djece.

Embrionalni tumori ili primitivni embrionalni tumori (PNET) su najčešća grupa malignih tumora mozga u djece, koja čini 20 do 25% svih CNS neoplazmi. Ova grupa uključuje meduloblastom, supratentorijalni PNET, ependimoblastom, meduloepitelio-

blastom i atipični teratoidni/rabdoidni tumor. Meduloblastom čini 90% svih embrionalnih tumora. To je cerebelarni tumor sa srednjom dobi javljanja od 5 do 7 godina, češći u dječaka. Većinom polazi od vermisa i raste brzo infiltrativno. Neuroradiološki se prikazuje kao solidna homogena tvorba u stražnjoj lubanjskoj jami koja opstruira četvrtu komoru i uzrokuje hidrocefalus. U 30% djece vidljiva je i inicijalna leptomeningealna diseminacija. Histološki spada u grupu tumora malih plavih okruglih stanica, s puno varijanti. Najvažniji prognostički faktori su dob (lošija prognoza u djece mlađe od 4 godine), stupanj proširenosti i opseg kirurške resekcije. S današnjom multimodalnom terapijom preživljenje je 60 do 70%.

Tumori moždanog debela su heterogena grupa tumora koja čini 10 do 15% svih pedijatrijskih CNS neoplazmi. Na osnovu neuroradiološke slike i kliničkog nalaza mogu se klasificirati u 4 tipa: fokalne (5 do 10% pacijenata), dorzalne egzofitične (5 do 10%), cervikomedularne (5 do 10%) i difuzne intrinzičke tumore (70 do 85%). Najčešći fokalni i dorzalni egzofitični tumori su gliomi niskog stupnja malignosti, koji imaju dobru prognozu nakon kirurške resekcije. Cervikomedularni tumori nisu resektabilni ali su radiosenzitivni. Difuzni intrinzički tumori su udruženi s vrlo lošom prognozom (srednje preživljenje je 12 mjeseci), neovisno o histološkom tipu (1, 3, 4).

Relativna učestalost i kratak opis osnovnih obilježja najčešćih tumora mozga u djece naveden je u Tablici 3.

## Dijagnoza

Evaluacija djeteta sa sumnjom na tumor mozga je prava urgentnost. Početna procjena uključuje detaljnu anamnezu, fizikalni pregled, oftalmološki pregled (fundus, vidno polje) i preciznu neurološku evaluaciju sa slikovnom obradom. Kompjuterizirana to-



**Tablica 3** Sažeti pregled tumora mozga u djece\***Table 3** Summary of brain tumors in children\*

Tumor/Tumor	Relativna učestalost/ Relative frequency	Kratak opis/Brief description
Meduloblastom/ Medulloblastoma	20%	Visokomaligni tumor/Highly malignant tumor Uglavnom u stražnjoj lubanjskoj jami/Generally occurs in posterior fossa Zahitjeva agresivnu multimodalnu terapiju/Needs aggressive multimodality therapy
Astroцитom/ Astrocytoma	15-20%	Najčešće u stražnjoj lubanjskoj jami/Commonly occurs in posterior fossa Obično zahitjeva samo operaciju/ Usually needs surgery alone
Gliom moždanog debla/ Brain stem glioma	10-15%	Difuzni tumori imaju vrlo lošu prognozu/Diffuse tumors have a very poor prognosis
Ependimom/ Ependymoma	5-10%	Uglavnom u stražnjoj lubanjskoj jami/Generally occurs in posterior fossa Visoki rizik lokalnog recidiva samo nakon operacije/ High risk of local recurrence after surgery alone.
Gliom optičkog živca/ Optic nerve glioma	5%	Spororastući/Slow growing
Kraniofaringeom/ Craniopharyngioma	5%	Spororastući i cistični/Slow growing and cystic
Pinealni tumori/ Pineal tumors	2-5%	Više vrsta/Many types

\*Iz/From: <http://www.pedsoncologyeducation.com/GenBrainTumorFeaturedTumor.asp>

mografija je obavezna pretraga, koja, učinjena sa i bez kontrasta, otkriva 95% tumora. Danas je magnetska rezonanca slikovni standard za primarne tumore mozga, budući da većinom omogućuje bolji prikaz ovih lezija (8). U djece s tumorima hipofizarnog i supraselarnog područja te područja optičke hijazme, potrebna je neuroendokrina evaluacija. CNS tumori germinativnih stanica često su lokalizirani u supraselarnoj i pinealnoj regiji. U postavljanju dijagnoze od koristi je određivanje  $\alpha$ -fetoproteina i  $\beta$ -humanog horionskog gonadotropina. Kod tumora sa sklonošću leptomeningealnoj diseminaciji, kao meduloblastoma/PET i ependimoma, indicirana je lumbalna punkcija i citološki pregled cerebrospinalnog likvora. Lumbalna punkcija je kontraindicirana u djece s infratentorialnim

tumorom i u djece s hidrocefalusom zbog opstrukcije cerebrospinalnog likvora, jer može dovesti do hernijacije mozga. Stoga se u djece sa simptomima povišenog intrakranijalnog tlaka lumbalna punkcija odgađa do kirurškog zahvata ili postavljanja šanta (1, 4).

### Liječenje

Petogodišnje preživljenje u djece s primarnim tumorom mozga je 55 do 60% (1). Planiranje liječenja treba povjeriti multidisciplinarnom timu stručnjaka u kojem, uz pedijatrijskog onkologa, sudjeluju neurokirurg, neuropedijatar, neuroonkolog, oftalmolog, neuroradiolog, neuropatolog, psiholog, endokrinolog, fizijatar, a po potrebi i drugi subspecialisti. Cilj liječenja može biti izlječenje ili olakšanje

tegoba. Rano liječenje često poboljšava šanse za dobar ishod, a ovisi o lokalizaciji, veličini i vrsti tumora te općem stanju djeteta. Kirurška terapija je neophodna za većinu CNS neoplazmi. Kad god je moguće, metoda izbora je kompletna resekcija. U liječenju većine tumora mozga, uz kiruršku koristi se i radioterapija i sistemska kemoterapija. Terapija zračenjem može negativno utjecati na rast i razvoj malog djeteta. Stoga današnji klinički

protokoli nastoje umanjiti, odgoditi i ukinuti potrebu za radioterapijom. Stereotaktička radiokirurgija je vrsta radioterapije kojom se primjenjuju visoke doze zračenja direktno na tumor, čime se manje oštećuje okolno zdravo tkivo. Novija metoda liječenja agresivnih CNS neoplazmi je visokodozažna kemoterapija s transplantacijom koštane srži ili perifernih matičnih stanica (9, 10).

## Literatura

1. Kuttesch JF, Ater JL. Brain Tumors in Childhood. In: Kliegman BM, Behrman RE, Jenson HB, Stanton BF, editors. Nelson Textbook of Pediatrics. 18th ed. Philadelphia: Saunders Elsevier; 2007. p. 2128-2137.
2. Gurney JG, Smith MA, Bunin GR. CNS and miscellaneous intracranial and intraspinal neoplasms. Bethesda, Maryland (USA): National Cancer Institute, SEER Pediatric Monograph; 1999.
3. POEM (Pediatric Oncology Education Materials) [homepage on the Internet]. British Columbia, Canada: BC Children's Hospital and BC Cancer Agency; c2008 [updated 2009 January 16]. Available from: <http://www.pedsoncologyeducation.com/braintumor.asp>
4. Pizzo A, Poplack DG, editors. Principles and practice of pediatric oncology. 5th ed. Philadelphia: Lippincott Williams & Wilkins; 2005.
5. Fisher JL, Schwartzbaum JA, Wrensch M, Wiemels JL. Epidemiology of brain tumors. *Neurol Clin.* 2007;25(4):867-90.
6. Dietrich M, Block G, Pogoda JM, Buffer P, Hecht S, Preston-Martin S. A review: dietary and endogenously formed N-nitroso compounds and risk of childhood brain tumors. *Cancer Causes Control.* 2005;16(6):619-35.
7. Okamoto H, Mineta T, Ueda S, Nakahara Y, Shiraishi T, Tamiya T, et al. Detection of JC virus DNA sequences in brain tumors in pediatric patients. *J Neurosurg.* 2005;102(3 Suppl):294-8.
8. Vézina LG. Imaging of central nervous system tumors in children: advances and limitations. *J Child Neurol.* 2008;23(10):1128-35.
9. Gottardo NG, Gajjar A. Chemotherapy for malignant brain tumors of childhood. *J Child Neurol.* 2008;23(10):1149-59.
10. Peres E, Wood GW, Poulik J, Baynes R, Sood S, Abidi MH, et al. High-dose chemotherapy and adoptive immunotherapy in the treatment of recurrent pediatric brain tumors. *Neuropediatrics.* 2008;39(3):151-6.

## Summary

### **BRAIN TUMORS IN CHILDREN**

*Jelena ROGANOVIĆ*

Children's Hospital, Clinical Hospital Center and Medical School University of Rijeka, Croatia

Brain tumors are the most common solid tumors in children and the second most frequent pediatric malignancy. They constitute a heterogeneous group of diseases with different origin, histological type, clinical presentation, treatment and prognosis. Brain tumors remain the leading cause of cancer deaths and have the highest morbidity in pediatric oncology patients.

**Key words:** Brain tumor ■ Child

**Received:** January 19, 2009

**Accepted:** January 23, 2009